

Calcinose circunscrita em felino - Relato de caso*

Natália Lôres Lopes¹⁺, André de Paula Peixoto², Mariana Bezerra Mascarenhas³,
Thiago Gomes Pinto² e Julio Israel Fernandes⁴

ABSTRACT. Lopes N.L., Peixoto A. de P., Mascarenhas M.B., Pinto T.G. & Fernandes J.I. [Calcinosis circumscripita in a cat - Case report.] Calcinose circunscrita em felino - Relato de caso. *Revista Brasileira de Medicina Veterinária* 38(4):341-344, 2016. Hospital Veterinário, Instituto de Veterinária, Universidade Federal Rural do Rio de Janeiro, *Campus Seropédica*, BR 465 Km 7, Seropédica, RJ 23890-000, Brasil. E mail: natloresvet@gmail.com

Calcinosis circumscripita is a rare focal deposition of minerals in the subcutaneous tissue of cats. The etiology and pathogenesis are unknown, but its occurrence on cats has been associated with kidney disease and the use of progestogens. When no cause can be attributed it is considered idiopathic with no history of any disease, trauma or injection. Diagnosis is made by histopathology and the treatment of choice is surgical excision. The aim of this study is to report a case of idiopathic calcinosis circumscripita in a short Brazilian hair feline who was attended at the Hospital Veterinário of the Universidade Federal Rural do Rio de Janeiro and had lesions in whitish plaque in the flank region. Histopathological examination diagnosed calcinosis circumscripita and the patient was referred for surgical excision, but this was not carried out for personal reasons of the owner. It concludes that the histopathology associated with the animal's history and physical examinations are essential for the diagnosis. It was also possible to demonstrate the importance of the patient's history as well as laboratory and imaging tests in an attempt to elucidate the cause of the reported disorder.

KEY WORDS. Cat, calcinosis, idiopathic.

RESUMO. A calcinose circunscrita é uma deposição focal de sais minerais no tecido subcutâneo, rara em gatos. Sua etiologia e patogênese são desconhecidas, porém sua ocorrência em felinos tem sido correlacionada à doença renal e a aplicação de progestágenos e é considerada idiopática quando nenhuma causa pode ser atribuída. O diagnóstico é feito através do exame histopatológico e o tratamento de eleição é a excisão cirúrgica. Este estudo tem como objetivo relatar um caso de calcinose circunscrita idiopática em uma felina pelo curto bra-

sileiro que foi atendida no hospital veterinário da Universidade Federal Rural do Rio de Janeiro que apresentava lesões em placa esbranquiçadas na região do flanco, sem histórico de doença sistêmica ou aplicação ou trauma no local. No exame histopatológico foi diagnosticada calcinose circunscrita e o paciente foi encaminhado para excisão cirúrgica, porém esta não foi realizada por questões pessoais do proprietário. Conclui-se que o exame histopatológico associado ao histórico do animal e ao exame físico foram essenciais para se obter o diagnóstico.

* Recebido em 30 de outubro de 2015.

Aceito para publicação em 25 de março de 2016.

¹ Médica-veterinária, MSc, Residente Hospital Veterinário (HV), Instituto de Veterinária (IV) Universidade Federal Rural do Rio de Janeiro (UFRRJ), *Campus Seropédica*, BR 465 Km 7, Seropédica, RJ 23890-000. +Autora para correspondência, E-mail: natloresvet@gmail.com

² Médico-veterinário, Residente HV, IV, UFRRJ, *Campus Seropédica*, BR 465 Km 7, Seropédica, RJ 23890-000. E-mails: andrepeixoto@hotmail.com; gp.thiago@hotmail.com

³ Médica-veterinária, DSc. Programa de Pós-Graduação em Medicina Veterinária, IV, UFRRJ, *Campus Seropédica*, BR 465 Km 7, Seropédica, RJ 23890-000. E-mail: mm.bezerra@yahoo.com - bolsista de Pós-Doutorado/CAPES.

⁴ Médico-veterinário, DSc. Departamento de Medicina e Cirurgia Veterinária, IV, UFRRJ, *Campus Seropédica*, BR 465 Km 7, Seropédica, RJ 23890-000. E-mail: vetjulio@yahoo.com.br

Também foi possível demonstrar a importância do histórico do paciente bem como de exames laboratoriais e de imagem na tentativa de elucidar a causa da desordem relatada.

PALVRAS-CHAVE. Gato, calcinose, idiopática.

INTRODUÇÃO

A calcinose circunscrita é caracterizada pela deposição focal de sais minerais em nódulos, geralmente no tecido subcutâneo (Gross et al. 2005). Incomum em cães e rara em gatos (Miller et al. 2013), foi observada em cães a frequência de 1,4 % dos casos de tumores cutâneos em um estudo retrospectivo (Souza et al. 2006). Relatos na literatura em felinos relacionaram a calcinose com a doença renal (Bertazzolo et al. 2003) e com a aplicação de progestágenos (O'Brien & Wilkie 2001). A etiologia e a patogênese são desconhecidas (O'Brien & Wilkie 2001) e em geral essa desordem pode ser classificada em quatro tipos principais de acordo com o tipo do processo de calcificação e etiologia. Assim sendo, pode ser classificada em distrófica, metastática, idiopática e iatrogênica (Tafti et al. 2005). Se nenhuma causa pode ser determinada, é considerada calcinose cutânea idiopática (Declercq & Bhatti 2005). Este tipo de calcinose foi relatado em um cão com lesão no coxim no qual não foi observada nenhuma evidência de doença pré-existente, trauma ou alteração metabólica (Joffe 1996).

As lesões são normalmente únicas, mas ocasionalmente múltiplas ou bilaterais simétricas (Miller 2013) e geralmente são nódulos firmes, bem circunscritos no tecido subcutâneo. A pele sobrejacente pode ser móvel ou fixa e ulcerada (Gross et al. 2005). As lesões geralmente ocorrem em locais de potencial trauma como ponto de pressão ou outras proeminências ósseas (Gross et al. 2005). O diagnóstico é feito através de exame histológico (Gross 1997, O'Brien & Wilkie 2001) que é caracterizado pela presença de um foco mineral irregular basofílico granular na derme profunda e o subcutâneo envolto por macrófagos e células gigantes (Gross et al. 2005).

O tratamento é feito através da excisão cirúrgica (Gross 1997, O'Brien & Wilkie 2001, Miller et al. 2013).

Com isso, este trabalho tem como objetivo relatar um caso de calcinose circunscrita idiopática em um felino pelo curto brasileiro.

HISTÓRICO

Uma felina fêmea, pelo curto brasileiro de 1 ano, foi atendida no setor de dermatologia do hospital veteri-

nário da Universidade Federal Rural do Rio de Janeiro com duas lesões em formato de placas esbranquiçadas, alopecicas, não pruriginosa de aspecto endurecido na região do flanco direito (Figura 1 A e B). A proprietária relatou o aparecimento de uma única lesão há 4 meses que evoluiu para 2 lesões próximas e no mesmo lado. O animal não apresentava histórico de trauma no local e os contactantes (1 felino e 4 caninos) também não apresentavam lesões cutâneas. Foi realizada biópsia de pele da lesão para avaliação histopatológica. Após a realização da biópsia, foi prescrito amoxicilina com clavulanato (22 mg/kg por via oral a cada 12 horas por 21 dias) e aplicação de solução de clorexidina spray. Dez dias após o procedimento, a proprietária informou que o animal havia desaparecido por 4 dias e retornou para revisão com descência de sutura. Assim, devido ao tempo que o animal apresentava a ferida optou-se então pela cicatrização por segunda intenção e foi prescrito sulfadiazina de prata em creme para a realização do curativo. Em torno de 20 dias após, a felina retornou para reavaliação com a lesão ocasionada pela descência de sutura cicatrizada. No local havia apenas uma cicatriz sem o surgimento de nova lesão, a outra placa permanecia da mesma forma que na primeira consulta. No exame histopatológico foi evidenciado, na derme, grande foco de mineralização (calcificação), de aspecto granular e coloração basofílica, circundado por macrófagos, células gigantes e fibroblastos, sendo indicativa de calcinose circunscrita (Figura 2 A e B). Foi então coletado sangue para realização de hemograma e bioquímica sérica que não apresentaram alterações significativas, apenas eosinofilia (1365 μ L) e Ureia aumentada (66 mg/dL). Também foi realizado exame ultrassonográfico onde não foram observadas alterações renais, somente sinais sugestivos de cistite (pela celularidade). O animal foi encaminhado para o setor de cirurgia para realizar a remoção cirúrgica das lesões. Por motivos pessoais a proprietária não pode retornar para a realização da cirurgia, mas informou que o animal estava bem e que a lesão restante continuava com o mesmo aspecto e tamanho sem o surgimento de novas lesões.

DISCUSSÃO

Baseando-se na característica da lesão e do exame histopatológico o animal foi diagnosticado com calcinose circunscrita. Como a felina não apresentou histórico de trauma prévio ou de aplicação de progestágenos ou qualquer outro tipo de medicamento, bem como não apresentou alterações no exame ultrassonográfico, no hemograma e bioquímica sérica, a calcinose foi classificada como idiopática, já que uma causa para a ocorrência da lesão não pôde ser correlacionada.

Relatos em gatos (Bertazzolo et al. 2003, Declercq & Bhatti 2005) e em cães (Gross 1997) descritos na literatura, que correlacionam esta desordem com a ocorrência da doença renal descrevem lesões nas patas. O felino do presente relato apresentava

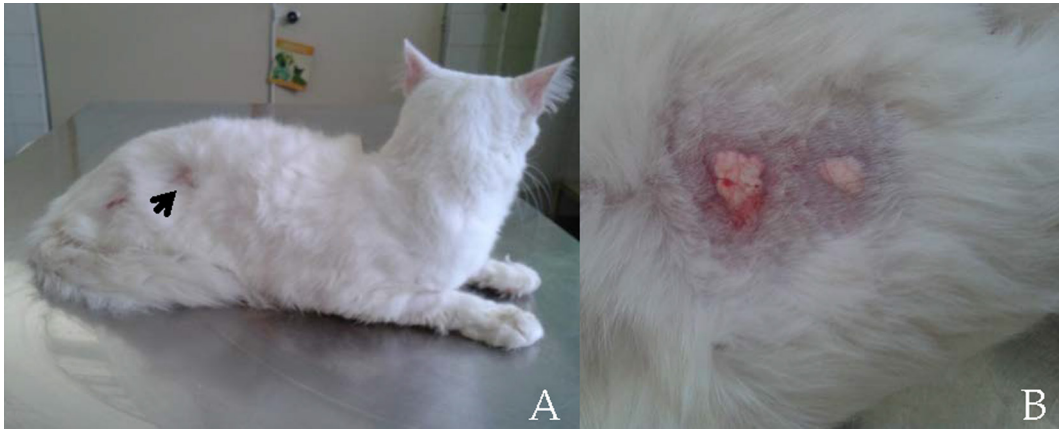

Figura 1. Felino Pelo Curto Brasileiro diagnosticado com calcinose circunscrita apresentando lesões (→) em placa na região do flanco (A); Aumento maior da seta em A (B).

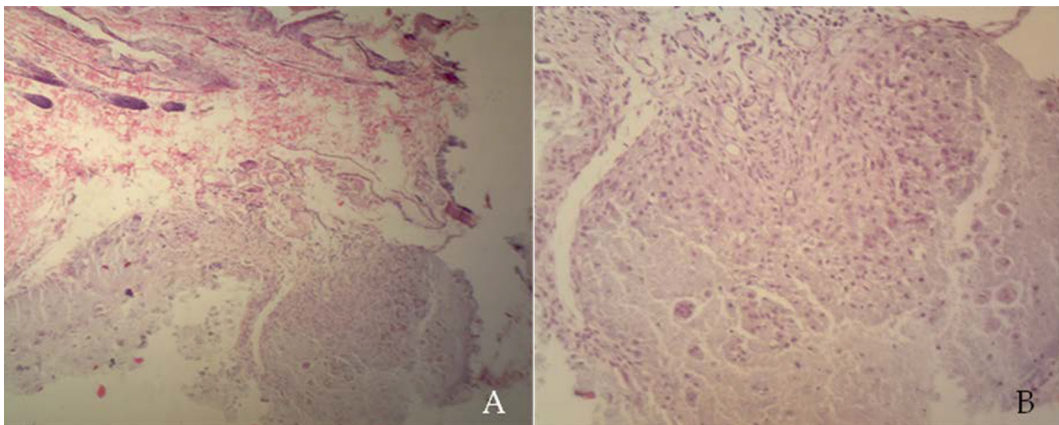


Figura 2. Felino Pelo Curto Brasileiro. Presença de calcinose circunscrita na derme (A). Obj. 20X; Grande foco de mineralização (calcificação), de aspecto granular e coloração basofílica, circundado por macrófagos, células gigantes e fibroblastos (B). Obj. 40X. H.E.

lesões na região do flanco e não foram observadas alterações no exame ultrassonográfico ou na bioquímica sérica que indicassem doença renal. Outros relatos correlacionam a ocorrência da calcinose com a aplicação de progestágenos (O'Brien & Wilkie 2001) ou com áreas de trauma prévio (Miller et al. 2013). Essas possíveis causas de calcinose também não foram correlacionadas ao caso, pois o animal não apresentava histórico do uso de progestágenos ou de trauma. Dessa forma não foi possível atribuir a lesão com alguma causa pré-existente, sendo considerada calcinose circunscrita em idiopática.

Em um estudo retrospectivo em cães, a idade variou entre 4 meses e 15 anos (Tafti et al. 2005). O felino deste caso apresentava 1 ano, estando de acordo com o descrito em cães, porém no mesmo estudo foi observado que a maioria dos caninos (82%) apresentaram lesões solitárias, enquanto que o gato deste relato apresentava mais de uma lesão.

O tratamento de eleição é a excisão cirúrgica (Gross 1997, O'Brien & Wilkie 2001, Miller et al. 2013) que geralmente é curativa (Gross 1997). Nes-

te caso, não foi possível realizar o procedimento, porém no local da biópsia não houve retorno da lesão e as áreas com calcinose que não foram biopsiadas continuaram da mesma maneira.

CONCLUSÃO

Com base no relato acima pode se concluir que o exame histopatológico associado ao histórico do animal e ao exame físico foram essenciais para se obter o diagnóstico. Também foi possível demonstrar a importância do histórico do paciente bem como de exames laboratoriais e de imagem na tentativa de elucidar a causa da desordem relatada.

REFERÊNCIAS

- Bertazzolo W., Toscani L., Crippa C., Caniatti M. & Bonfanti U. Clinico-pathological findings in five cats with paw calcification. *Journal of Feline Medicine and Surgery*, 5:11-17, 2003.
- Declercq J. & Bhatti S. Calcinosis involving multiple paws in a cat with chronic renal failure and in a cat with hyperhidrosis. *Veterinary Dermatology*, 16: 74-78, 2005.
- Gross T.L. Calcinosis circumscribed and renal dysplasia in a dog. *Veterinary Dermatology*, 8:27-32, 1997.

- Gross T.L., Ihrke P. J., Walder E.J. & Affolter V.K. *Skin Diseases of the Dog and Cat: Clinical and Histopathologic Diagnosis*, 2nd ed. Blackwell Science, Oxford, 2005, 939p.
- Joffe D. Calcinosis circumscripta in the footpad of a dog. *Canadian Veterinary Journal*, 31:162-162, 1996.
- Miller W.H., Griffin C.E. & Campbell K.L. *Muller and Kirk's Small Animal Dermatology*, 7th ed. Elsevier, St Louis, 2013, 938p.
- O'Brien C.R. & Wilkie J.S. Calcinosis circumscripta following an injection of proligestone in a Burnese cat. *Australian Veterinary Journal*, 3:187-189, 2001.
- Souza T.M., Figuera R.A., Irigoyen L.F. & Barros C.S.L. Estudo retrospectivo de 761 tumores cutâneos em cães. *Ciência Rural*, 36:555-560, 2006.
- Tafti A.K., Hanna P. & Bourque A.C. Calcinosis circumscripta in the Dog: A retrospective pathological Study. *Journal of Veterinary Medicine: Series A*, 52:13-17, 2005.